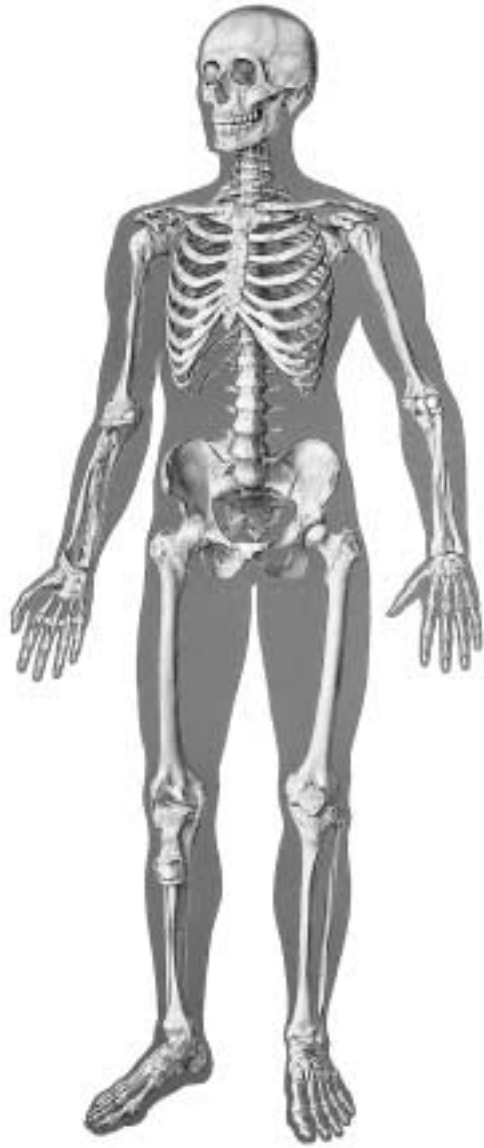

V2001



1	Os frontale	36	Os pubis
2	Os parietale	37	Os ischii
3	Os temporale	38	Os sacrum
4	Os zygomaticum	39	Os coccygis (Vertebrae coccygeae I-IV)
5	Processus mastoideus	40	Femur
6	Mandibula	41	Patella
7	Os nasale	42	Tibia
8	Orbita	43	Fibula
9	Maxilla	44	Malleolus lateralis
10	Vertebra prominens	45	Malleolus medialis
11	Vertebra thoracica I	46	Ossa tarsi
12	Costae verae (I-VII)	46a	Talus
13	Costae spuriae (VIII-XII)	46b	Os naviculare
14	Costa fluctuantes (XI+XII)	46c	Calcaneus
15	Clavicula	46d	Os cuneiforme I-III
16	Acromion	46e	Os cuboideum
17	Scapula	47	Os metatarsale
18	Sternum, manubrium	48	Ossa digitorum (pedis)
19	Sternum, corpus	I	Lig. coracoacromiale
20	Sternum, processus xiphoideus	II	Vagina tendinis intertubercularis
21	Humerus	III	M. biceps brachii, caput longum, tendo
22	Humerus, caput	IV	Articulatio, capsula
23	Humerus, epicondylus medialis	V	Lig. collaterale radiale
24	Humerus, epicondylus lateralis	VI	Recessus sacciformis
25	Humerus, capitulum	VII	Lig. collaterale ulnare
26	Humerus, trochlea	VIII	Lig. radiocarpale palmare
27	Radius, caput	IX	Lig. Collaterale
28	Radius	X	Lig. longitudinale anterius
29	Ulna	XI	Lig. iliolumbale
30	Ossa carpi (Ossa carpalia)	XII	Lig. iliofemorale
30a	Os scaphoideum	XIII	Lig. pubofemorale
30b	Os lunatum	XIV	Lig. collaterale fibulare
30c	Os triquetrum	XV	Lig. transversum genus
30d	Os pisiforme	XVI	Meniscus medialis
30e	Os trapezium	XVII	Lig. patellae
30f	Os trapezoideum	XVIII	Lig. collaterale tibiale
30g	Os capitatum	XIX	Lig. Deltoideum
30h	Os hamatum		
31	Ossa metacarpalia		
32	Manus, ossa digitorum		
32a	Manus, phalanx proximalis		
32b	Manus, phalanx media		
32c	Manus, phalanx distalis		
33	Vertebra lumbalis		
34	Vertebra lumbalis I, processus transversus		
35	Os ilium		

1	Frontal bone	35	Iliac bone
2	Parietal bone	36	Pubic bone
3	Temporal bone	37	Ischial bone
4	Zygomatic bone (cheekbone)	38	Sacral bone
5	Mastoid process	39	Coccygeal bone
6	Mandibula (mandible)	40	Femur (thigh bone)
7	Nasal bone	41	Patella
8	Orbital cavity	42	Tibia (shin bone)
9	Maxillary bone	43	Fibula
10	Prominent vertebra	44	Lateral malleolus
11	1st thoracic vertebra	45	Medial malleolus
12	True ribs (I-VII)	46	Tarsal bone
13	False ribs (VIII-XII)	46a	Talus
14	Floating ribs (XI+XII)	46b	Navicular bone
15	Clavicle	46c	Calcaneus (heel bone)
16	Acromion (acromial bone)	46d	Cuneiform bone I-III
17	Scapula	46e	Cuboid bone
18	Manubrium of sternum	47	Metatarsal bone
19	Sternal body	48	Bones of the toes
20	Xiphoid process	I	Coracoacromial ligament
21	Head of humerus	II	Intertubercular synovial sheath
22	Humerus	III	Tendon of long head of biceps brachii muscle
23	Medial epicondyle of humerus		
24	Lateral epicondyle of humerus	IV	Articular, capsule
25	Radial head of humerus (capitulum of humerus)	V	Radial collateral ligament
26	Trochlea of humerus	VI	Sacciform recess
27	Head of radius	VII	Ulnar collateral ligament
28	Radius (radial bone)	VIII	Palmar radiocarpal ligament
29	Ulna	IX	Collateral ligament
30	Carpal bones	X	Anterior longitudinal ligament
30a	Scaphoid bone	XI	Iliolumbar ligament
30b	Lunate bone	XII	Iliofemoral ligament
30c	Triquetral bone	XIII	Pubofemoral ligament
30d	Pisiform bone	XIV	Fibular collateral ligament
30e	Trapezium bone	XV	Transverse ligament of knee
30f	Trapezoid bone	XVI	Medial meniscus of knee
30g	Capitate bone	XVII	Patellar ligament
30h	Hamate bone	XVIII	Tibial collateral ligament
31	Metacarpal bones	XIX	Deltoid ligament of ankle
32	Digital bones of hand		
32a	Proximal phalanx of hand		
32b	Medial phalanx of hand		
32c	Distal phalanx of hand		
33	Lumbar vertebra		
34	Transverse process of 1st lumbar vertebra		

Das Skelett des Menschen mit Bandapparat

Deutsch

Vorderseite

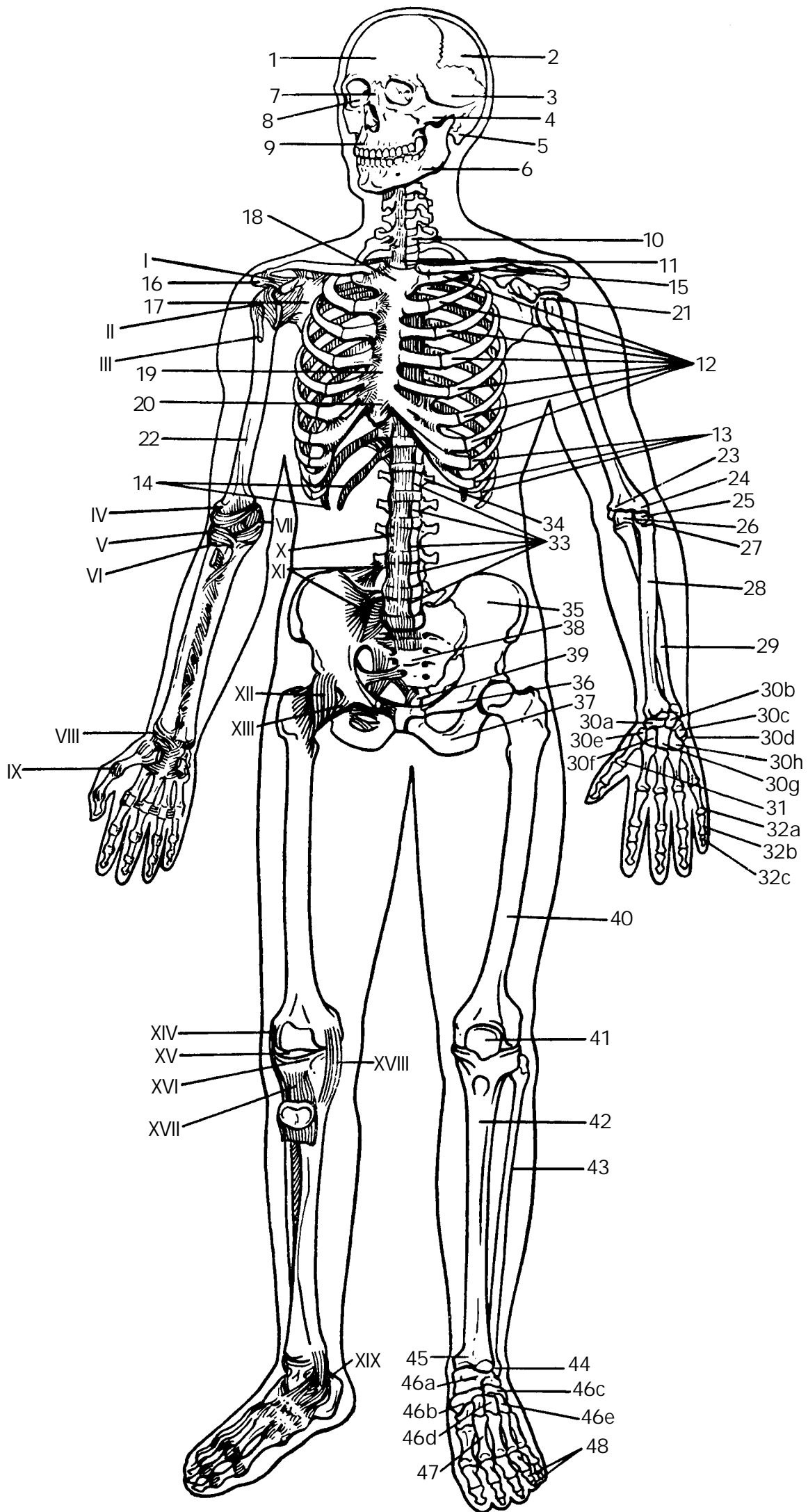
1	Stirnbein	33	Lendenwirbel
2	Scheitelbein	34	1. Lendenwirbel, Querfortsatz
3	Schläfenbein	35	Darmbein
4	Jochbein	36	Schambein
5	Warzenfortsatz	37	Sitzbein
6	Unterkiefer	38	Kreuzbein
7	Nasenbein	39	Steißbein
8	Augenhöhle	40	Oberschenkelknochen
9	Oberkiefer	41	Kniescheibe
10	Hervorstehender Wirbel (7. Halswirbel)	42	Schienbein
11	1. Brustwirbel	43	Wadenbein
12	Mit dem Brustbein unmittelbar in Verbindung tretende Rippen (I-VII)	44	Außenknöchel
13	Rippen ohne direkte Verbindung zum Brustbein (VIII-XII)	45	Innenknöchel
14	Frei in der Bauchwand endigende Rippen (XI+XII)	46	Fußwurzelknochen
15	Schüsselbein	46a	Sprungbein
16	Schulterhöhe	46b	Kahnbein
17	Schulterblatt	46c	Fersenbein
18	Handgriff des Brustbeins	46d	Keilbein I-III
19	Brustbeinkörper	46e	Würfelbein
20	Schwertfortsatz	47	Mittelfußknochen
21	Oberarmkopf	48	Zehenknochen
22	Oberarmknochen	I	Lig. coracoacromiale
23	Innerer Ellenbogenhöcker	II	Vagina tendinis intertubercularis
24	Äußerer Ellenbogenhöcker	III	M. biceps brachii, caput longum, tendo
25	Oberarmköpfchen	IV	Gelenkkapsel
26	Walze des Oberarmknochens	V	Außenband
27	Speichenkopf	VI	Recessus sacciformis
28	Speiche	VII	Innenband
29	Elle	VIII	Lig. radiocarpale palmare
30	Handwurzelknochen	IX	Lig. Collaterale
30a	Kahnbein	X	Vorderes Längsband
30b	Mondbein	XI	Lig. iliolumbale
30c	Dreiecksbein	XII	Darmbein-Oberschenkelband
30d	Erbsenbein	XIII	Schambein-Oberschenkelband
30e	Großes Vieleckbein	XIV	Äußeres Seitenband (Kniegelenk)
30f	Kleines Vieleckbein	XV	Lig. transversum genus
30g	Kopfbein	XVI	Innenmeniskus
30h	Hakenbein	XVII	Kniescheibenband
31	Mittelhandknochen	XVIII	Inneres Seitenband (Kniegelenk)
32	Fingerknochen	XIX	Lig. Deltoideum
32a	Fingergrundglied		
32b	Fingermittelglied		
32c	Fingerendglied		

Español

El Esqueleto Humano con ligamentos

Frontal

1	Hueso frontal	36	Hueso pubis
2	Hueso parietal	37	Hueso isquion
3	Hueso temporal	38	Hueso sacro
4	Hueso cigomático	39	Hueso coccígeo (vétrebras coccígeas)
5	Apófisis mastoides	40	Fémur
6	Mandíbula	41	Rótula
7	Hueso nasal	42	Tibia
8	Órbita	43	Peroné
9	Maxilar	44	Maléolo lateral
10	Vértebra prominente	45	Maléolo medial
11	I vértebra torácica	46	Hueso del tarso
12	Costillas verdaderas (I-II)	46a	Astrágalo
13	Costillas falsas (VIII-XII)	46b	Escafoides
14	Costillas flotantes (XI+XII)	46c	Calcáneo
15	Clavícula	46d	Cuña I-III
16	Acromion	46e	Hueso cuboides
17	Escápula	47	Metatarsiano
18	Esternón, manubrio	48	Falanges del pie
19	Esternón, cuerpo	I	Lig. coracoacromial
20	Apófisis xifoideas	II	Vaina tendinosa intertubercular
21	Húmero, cabeza	III	M. bíceps braquial, cabeza larga, tendón
22	Húmero	IV	Articulación, capsula
23	Húmero, epicóndilo medial	V	Lig. colateral radial
24	Húmero, epicóndilo lateral	VI	Prolongación del cul-de-sac
25	Húmero, cóndilo humeral	VII	Lig. colateral cubital
26	Húmero, tróclea	VIII	Lig. radiocarpiano palmar
27	Radio, cabeza	IX	Lig. Colateral
28	Radio	X	Lig. longitudinal anterior
29	Cúbito	XI	Lig. iliolumbar
30	Huesos del carpo	XII	Lig. iliofemoral
30a	Hueso escafoides	XIII	Lig. pubofemoral
30b	Hueso semilunar	XIV	Lig. colateral peroné
30c	Hueso piramidal	XV	Lig. transverso de la rodilla
30d	Hueso pisiforme	XVI	Menisco medial
30e	Hueso trapecio	XVII	Lig. rotuliano
30f	Hueso trapecoide	XVIII	Lig. colateral tibial
30g	Hueso grande	XIX	Lig. Deltoideo
30h	Hueso ganchoso		
31	Huesos metacarpianos I-IV		
32	Mano, huesos de los dedos		
32a	Mano, flange proximal		
32b	Mano, falange media		
32c	Mano, falange distal		
33	Vértebra lumbar		
34	I vértebra lumbar, apófisis transversal		
35	Hueso ilion		



Le Squelette Humain avec ligaments

Français

Português

O Esqueleto Humano com ligamentos

Vue Frontale

Frontal

1	Os frontal	36	Os pubien
2	Os pariétal	37	Os ischiatique
3	Os temporal	38	Os sacrum
4	Os zygomatique	39	Coccyx (vertèbres coccygiennes I-IV)
5	Apophyse mastoïdienne	40	Fémur
6	Mandibule	41	Rotule
7	Os nasal	42	Tibia
8	Orbite	43	Péroné
9	Maxillaire	44	Malléole latérale
10	Vertèbre proéminente	45	Malléole médiale
11	Vertèbre thoracique I	46	Os du tarse
12	Côtes vraies (I-VII)	46a	Astragale
13	Côtes fausses (VIII-XII)	46b	Os naviculaire
14	Côtes flottantes (XI+XII)	46c	Calcaneum
15	Clavicule	46d	Os cunéiforme I-III
16	Acromion	46e	Os cuboïde du tarse
17	Epaule	47	Os métatarsien
18	Sternum, manche	48	Phalanges des orteils
19	Sternum, corps	I	Ligament coraco-acromial
20	Pointe du sternum	II	Gaine synoviale intertuberculaire
21	Humérus, tête	III	Muscle biceps du bras, tête longue, tendon
22	Humérus	IV	Articulation, capsule
23	Humérus, épicondyle médial	V	Ligament radial collatéral
24	Humérus, épicondyle latéral	VI	Prolongement eu cul-de-sac
25	Humérus, petite tête	VII	Ligament latéral interne du coude
26	Humérus, trochlée	VIII	Ligament radiocarpien palmaire
27	Radius, tête	IX	Ligament collatéral
28	Radius	X	Ligament longitudinal antérieur
29	Cubitus	XI	Ligament iliolumbaire
30	Os du carpe (os carpiens)	XII	Ligament iliofémoral
30a	Os scaphoïde	XIII	Ligament pubofémoral
30b	Os lunaire	XIV	Ligament péronier collatéral
30c	Os triquètre	XV	Ligament transverse du genou
30d	Os pisiforme	XVI	Ménisque interne
30e	Os trapèze	XVII	Ligament de la rotule
30f	Os trapézoïde	XVIII	Ligament tibial collatéral
30g	Grand os du carpe en forme de tête	XIX	Ligament deltoïde
30h	Os crochu		
31	Os métacarpiens		
32	Main, os des doigts		
32a	Main, phalange proximale		
32b	Main, phalange moyenne		
32c	Main, phalange distale		
33	Vertèbre lombaire		
34	Vertèbre lombaire I, apophyse		
35	Os iliaque		

1	Osso frontal	36	Osso púbis
2	Osso parietal	37	Ísquio
3	Osso temporal	38	Sacro
4	Osso zigomático	39	Cóccix
5	Processo mastóide	40	Fêmur
6	Mandíbula	41	Rótula (patela)
7	Osso nasal	42	Tíbia
8	Órbita (cavidade orbitária)	43	Fíbula (perônio)
9	Maxilar	44	Maléolo lateral (extramaléolo)
10	Vértebra proeminente	45	Pescoço do martelo (colo do martelo)
11	Primeira vértebra torácica	46	Ossos do tarso
12	Costelas verdadeiras (I-VII)	46a	Talo (osso do tornozelo)
13	Costelas falsas (VIII-XII)	46b	Osso navicular (osso central do tornozelo)
14	Costelas flutuantes (XI+XII)	46c	Osso do calcâneo
15	Clavicula	46d	Osso cuneiforme I-III
16	Acrômio (processo acromial)	46e	Osso cubóide
17	Escápula	47	Osso do metatarso
18	Manúbrio esternal (pré-esterno)	48	Osso dos dedos (pes)
19	Corpo do esterno (mesosterno)	I	Ligamento coracoacromial
20	Cartilagem xifóidea	II	Bainha tendínea intertubercular
21	Cabeça do úmero	III	Tendão da cabeça longa do músculo biceps braquial
22	Úmero	IV	Cápsula articular
23	Epicondilo medial do úmero	V	Ligamento colateral radial
24	Epicondilo lateral do úmero	VI	Processo saciforme
25	Capítulo do úmero	VII	Ligamento colateral ulnar
26	Tróclea do úmero	VIII	Ligamento radiocárpico palmar
27	Cabeça do rádio	IX	Ligamento colateral
28	Rádio	X	Ligamento longitudinal anterior
29	Ulna (cúbito)	XI	Ligamento iliolumbar
30	Ossos do carpo	XII	Ligamento iliofemoral (ligamento de Bertin)
30a	Osso escafoïde (osso navicular da mão)	XIII	Ligamento pubofemoral
30b	Osso semilunar	XIV	Ligamento colateral fibular (ligamento lateral do joelho)
30c	Osso piramidal	XV	Ligamento transversal do joelho
30d	Osso pisiforme	XVI	Menisco medial
30e	Osso trapézio	XVII	Ligamento patelar
30f	Osso trapezóide	XVIII	Ligamento colateral da tíbia
30g	Osso capitato	XIX	Ligamento deltoïdeo
30h	Osso hamato		
31	Ossos metacarpianos		
32	Ossos dos dedos da mão		
32a	Flange proximais da mão		
32b	Falange média da mão		
32c	Falange distais da mão		
33	Vértebra lombar		
34	Processo transverso da 1a. Vertebra lombar		
35	Osso íliaco		

骨格と靭帯

前面

- | | | | |
|-----|----------|-------|-------------|
| 1 | 前頭骨 | 36 | 恥骨 |
| 2 | 頭頂骨 | 37 | 坐骨 |
| 3 | 側頭骨 | 38 | 仙骨 |
| 4 | 頬骨 | 39 | 尾骨 |
| 5 | 乳様突起 | 40 | 大腿骨 |
| 6 | 下顎骨 | 41 | 膝蓋骨 |
| 7 | 鼻骨 | 42 | 脛骨 |
| 8 | 眼窩腔 | 43 | 腓骨 |
| 9 | 上顎骨 | 44 | 外果 |
| 10 | 隆椎（第七頸椎） | 45 | 内果 |
| 11 | 第一胸椎 | 46 | 足根骨 |
| 12 | 真肋 | 46a | 距骨 |
| 13 | 仮肋 | 46b | 舟状骨 |
| 14 | 浮游弓肋 | 46c | 踵骨 |
| 15 | 鎖骨 | 46d | 楔状骨（I—III） |
| 16 | 肩峰 | 46e | 立方骨 |
| 17 | 肩甲骨 | 47 | 中足骨 |
| 18 | 胸骨柄 | 48 | 足跡の骨 |
| 19 | 胸骨体 | I | 烏口肩峰靭帯 |
| 20 | 胸骨剣状突起 | II | 結節間滑液鞘 |
| 21 | 上腕骨頭 | III | 上腕二頭筋腱の長頭 |
| 22 | 上腕骨 | IV | 関節包 |
| 23 | 上腕骨内側上顆 | V | 外側側副靭帯 |
| 24 | 上腕骨外側上顆 | VI | 橈骨輪状靭帯の囊状陥凹 |
| 25 | 上腕骨小頭 | VII | 内側側副靭帯 |
| 26 | 上腕骨滑車 | VIII | 掌側橈骨の靭帯 |
| 27 | 橈骨頭 | IX | 側副靭帯 |
| 28 | 橈骨 | X | 前縦靭帯 |
| 29 | 尺骨 | XI | 腸腰靭帯 |
| 30 | 手根骨 | XII | 腸骨大腿靭帯 |
| 30a | 舟状骨 | XIII | 恥骨大腿靭帯 |
| 30b | 月状骨 | XIV | 外側側副靭帯 |
| 30c | 三角骨 | XV | 膝横靭帯 |
| 30d | 豆状骨 | XVI | 内側半月 |
| 30e | 大菱形骨 | XVII | 膝蓋靭帯 |
| 30f | 小菱形骨 | XVIII | 内側側副靭帯 |
| 30g | 有頭骨 | XIX | 三角靭帯 |
| 30h | 有鈎骨 | | |
| 31 | 中手骨 | | |
| 32 | 手指の骨 | | |
| 32a | 手の基節骨 | | |
| 32b | 手の中節骨 | | |
| 32c | 手の末節骨 | | |
| 33 | 胸椎 | | |
| 34 | 第一腰椎横突起 | | |
| 35 | 腸骨 | | |



3B Scientific Products

Internet: <http://www.3bscientific.com>